

# Subkonjonktival Hemoraji Her Zaman Masum Olmayabilir

## Subconjunctival Hemorrhage May Not Always Be Benign

Çağlar ÖKTEM<sup>1</sup>, Ali KURT<sup>2</sup>, Yeliz DADALI<sup>3</sup>, Özkan KOCAMIŞ<sup>2</sup>, Raşit KILIÇ<sup>2</sup>

### ÖZ

On dokuz yaşında erkek hasta sağ gözde kızarıklık şikayetiyle acil servise başvurdu. Anamnezde kızarıklık şikayeti ile ilişkili görme azalması, batma, sulanma ya da travma tariflemiyordu. Her iki gözde en iyi düzeltilmiş görme keskinliği 1.0 düzeyindeydi. Biyomikroskopik muayenede sağ gözün nazal ve inferior kısımlarında subkonjonktival hemoraji (SKH) saptandı. Fundus muayenesinde ise sağ gözde, retina periferinde yerleşmiş yabancı cisim tespit edildi. Yabancı cisim tespit edilince daha ayrıntılı anamnez alındı. Bir gün önce evde cam kırıldığı öğrenildi ve muayenede saptanan yabancı cismin cam parçasına ait olabileceği düşünüldü. Sol gözde ön segment ve fundus muayenesinde patolojik bulguya rastlanmadı.

Sağ göz retina periferinde yerleşmiş olan yabancı cismin etrafına argon lazer fotokoagülasyon yapıldı. Topikal antibiyotik ve antiinflamatuvar tedavi verildi ve yakın takip edildi. Hastanın 9 ay sonraki son kontrolünde görme düzeyi 1.0 olup herhangi bir inflamasyon bulgusu saptanmadı. Çoğu zaman masum bir klinik tablo olarak değerlendirilen SKH hastalarından detaylı bir anamnez alınmalı ve periferik fundus muayenesini de içine alan tam bir göz muayenesi yapılmalıdır.

**Anahtar Kelimeler:** Subkonjonktival hemoraji, göz içi yabancı cisim, retina.

### ABSTRACT

A 19-year-old male patient was admitted to emergency department complaining of redness in the right eye. His complaint was not associated with vision changes, increased tearing, pain, or trauma. The best-corrected visual acuity was 1.0 in both eyes. A slit-lamp biomicroscopic examination revealed subconjunctival hemorrhage (SCH) in nasal and inferior parts of the right eye. Intraocular foreign body which was located in peripheral retina was detected under fundus examination of the right eye. After detection of foreign body, detailed anamnesis was taken. According to anamnesis, a glass was broken at home one day ago and it was thought that intraocular foreign body could be a splinter from a glass. There were no abnormal findings on fundus and anterior chamber examination in the left eye. Argon-Laser photocoagulation was performed around the foreign body which was located in peripheral retina of right eye. Topical antibiotic and anti-inflammatory treatment were given and patient was followed closely. At last follow-up 9 months later, visual acuity was 1.0 and there was no sign of inflammation. Although SCH is generally a benign condition, clinicians should take detailed medical history and examine all parts of eye including peripheral of retina.

**Key Words:** Subconjunctival hemorrhage, intraocular foreign body, retina.

- 1- M.D. Ahi Evran University, Faculty of Medicine, Department of Ophthalmology, Kırşehir/TURKEY  
OKTEM C., cglroktm@hotmail.com
- 2- M.D. Asistant Professor, Ahi Evran University, Faculty of Medicine, Department of Ophthalmology, Kırşehir/TURKEY  
KURT A., dralikurt@gmail.com  
KOCAMIŞ O., okocamis@yahoo.com  
KILIÇ R., kilicrasit@gmail.com
- 3- M.D. Asistant Professor, Ahi Evran University, Faculty of Medicine, Department of Radiology, Kırşehir/TURKEY  
DADALI Y., yelizdadali@gmail.com

**Geliş Tarihi - Received:** 12.04.2015  
**Kabul Tarihi - Accepted:** 12.10.2015  
**Ret-Vit 2016;24:176-178**

**Yazışma Adresi/Correspondence Address:** M.D., Çağlar OKTEM  
Ahi Evran University, Faculty of Medicine,  
Department of Ophthalmology, Kırşehir/TURKEY

**Phone:** +90 386 502 00 21  
**E-mail:** cglroktm@hotmail.com

## GİRİŞ

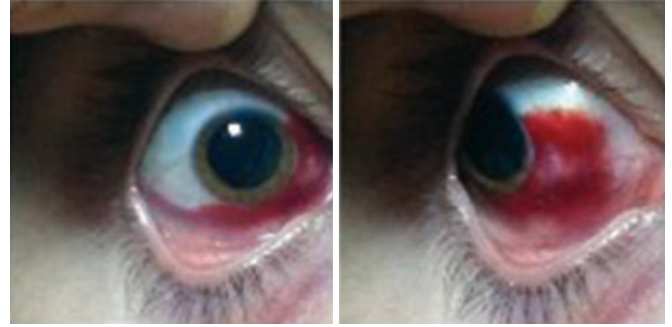
Subkonjonktival hemoraji (SKH) oftalmoloji poliklinikleri ve acil servislerde sıkça karşılaşılan bir klinik tablodur. Bu klinik tablonun sebepleri yaş gruplarına göre farklılıklar göstermektedir. Genç yaş grubu hastalarda travmanın, ileri yaş grubu hastalarda ise sistemik hastalıkların, özellikle de hipertansiyonun SKH ile ilişkili olduğu gösterilmiştir. Bunun dışında kanama diyatezleri, lösemi, herediter hemokromatozis, ateroskleroz, pıhtılaşma zamanını uzatan ilaçların kullanımı gibi sistemik nedenler, kontakt lens kullanımına bağlı travma, bazı konjonktivitler, konjonktivanın kavernoöz hemanjiomu, göz cerrahisi gibi lokal nedenler bildirilmiştir.<sup>1-8</sup>

Göz içi yabancı cisimler (GİYC), penetran ve perforan göz travmalarının önemli bir bölümüne eşlik ederler. Yabancı cisimlerin neden olduğu göz travmaları, özellikle genç yaş grubunda akut ve kalıcı görme kayıplarının en önemli sebeplerindedir. GİYC'ler sıklıkla metal parçaları olmakla birlikte cam, plastik ya da taş parçaları da olabilir. Cam parçaları genelde trafik kazalarında ön camın kırılmasıyla ilişkilidir. Bununla birlikte gözlük camları ya da pencere camlarının kırılmasına bağlı da göz travmaları olabilir. GİYC'ler mekanik etkiye bağlı neden oldukları travma dışında oluşturdukları inflamatuvar reaksiyon, toksisite, enfeksiyon, retina dekolmanı gibi sekonder komplikasyonlarla önemli oküler problemlere yol açabilirler.<sup>9-18</sup>

Bu olguda kırmızı göz şikayetiyle acil servise başvuran ve ek semptomu olmayan hastada SKH ve GİYC birlikteliği sunuldu. Bu olguyu sunmamızın amacı, oftalmologlar tarafından çoğu zaman masum bir klinik tablo olarak değerlendirilen SKH'de hastalardan detaylı bir anamnez alınması ve periferik fundus muayenesini de içine alan tam bir göz muayenesi yapılmasının gerekliliğini ve önemini vurgulamaktır.

## OLGU SUNUMU

Sağ gözünde kızarıklık şikayetiyle acil servise başvuran 19 yaşındaki erkek hasta acil servis hekimi tarafından SKH ön tanısı ile tarafımıza konsülte edildi. Göz polikliniğinde değerlendirilen hasta, anamnezinde sağ gözünde kızarıklık dışında batma, sulanma, görmeye azalma gibi ek bir şikayet tariflemiyordu. Herhangi bir sistemik hastalığı ve ilaç kullanım öyküsü yoktu. Hastanın yaşının genç olması ve bu yaş grubunda SKH'nin sıklıkla travmayla ilişkili olabileceği de göz önünde tutularak anamnezi detaylandırıldı. Doğrudan bir travma tariflememesine rağmen bir gün önce akşam evde kapı camının kırıldığı öğrenildi. Bu esnada herhangi bir rahatsızlık hissetmemiş ancak sabah uyandığında sağ gözündeki kızarıklık fark etmiş. Bu kızarıklığa rağmen görmesinin azalmaması ya da ilave bir şikayetin olmaması nedeniyle hastaneye başvurmayı düşünmemiş. Ancak aynı gün akşam saatlerinde yakınlarının ısrarı ile acil servise başvurmuş. Hastanın oküler muayenesinde bilateral görme düzeyi tam, göz içi basınçları normaldi. Biyomikroskopik muayenede sağ gözde nazal ve altta SKH dışında bir patoloji saptanmadı (Resim 1). Sol göz biyomikroskopik muayenesi doğal olarak değerlendirildi.



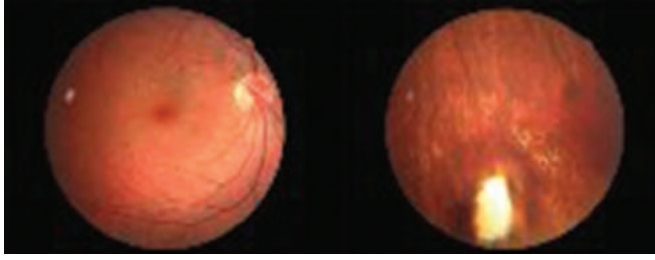
*Resim 1: Sağ göz alt ve nazal subkonjonktival hemoraji.*

Sağ fundus muayenesinde saat 6 hizasında alt periferde kirli beyaz renkli, retinada elevasyona neden olan, yabancı cisimle uyumlu olabilecek yaklaşık 1/3 disk çapında bir görüntü saptandı. Bu görüntünün komşuluğunda taze hemorajinin olması yabancı cisim şüphesini kuvvetlendirdi. Sol göz fundus muayenesi normaldi. Sağ gözde saptanan bu görüntü nedeniyle yabancı cisme ait giriş yerini bulmak amacıyla yeniden daha da dikkatli olacak şekilde bir ön segment muayenesi yapıldı. Bu muayenede de kornea, konjonktiva, sklera dokuları intakt olarak yorumlandı. Tespit edilenin dışında başka bir yabancı cisim olabileceği düşünülerek iki yönlü kafa grafisi alındı. Ayrıca orbitanın ince kesit (1,25 mm kesit kalınlığında) aksiyel ve koronal reformat görüntülerde bilgisayarlı tomografisi (BT) çekildi. Radyoloji bölümü tarafından da değerlendirilen direkt grafi ve BT'de yabancı cisim düşündürücü bir görünüm saptanmadı. Görüntüleme yöntemleriyle konfirme edilememesine rağmen muayenedeki bu görüntünün yabancı cisme ait olduğu düşünülüp etrafı 2-3 sıra argon lazerle çevrelendi (Resim 2). Tetanoz profilaksisi yapıldı. Topikal antibiyotik ve antienflamatuvar tedavi başlandı. Yakın takip önerilen hasta ilk bir ay haftada bir, sonrasında 3. ay ve 9. ayda kontrole çağrıldı. Son kontrolü 9. ayda yapıldı. Bu muayenelerde bilateral görme düzeyi tam, ön segment muayenesi ve göz içi basınçları normaldi. Sağ fundus muayenesinde lazer skarlarının olduğu ve retinanın yatışık olduğu saptandı.

## TARTIŞMA

SKH göz hastalıkları polikliniklerinde sık karşılaştığımız bir durumdur. Çeşitli çalışmalarda poliklinik hastalarında SKH oranı %0.5 ile %2.9 arasında verilmiştir. Bu hastaların bazıları göz polikliniklerinden önce birinci basamak sağlık merkezlerinde ve acil servislerde görülmektedir.<sup>7,19,20</sup>

SKH çoğu zaman masum bir semptom olarak değerlendirilir. Farklı nedenlerle oluşabilen SKH hastalarından, bizim hastamızda olduğu gibi, detaylı anamnez alınması çok önemlidir. Bazı hastalarda sistemik hastalıkların ilk belirtisi olabilir.<sup>8</sup> İnfan ve çocuklarda kaza dışı travma ve tacizin bir belirtisi olarak tespit edilebileceği belirtilmiştir.<sup>21</sup> Genç hastalarda en sık SKH nedeni olan travma göz önünde bulundurulmalı, anamnezde mutlaka sorulmalıdır. Glob travmaları; SKH, iridosiklit, perforasyon, retina yırtık ve dekolmanları, kemik fraktürleri gibi çok fazla sayıda göz patolojisiyle birliktelik gösterebilir.



**Resim 2:** Sağ göz santral retina ve alt perifer yerleşimli etrafı lazerle çevrilmiş yabancı cisim.

GİYC'ler de glob travmalarında oluşabilecek patolojiler arasındadır. GİYC'ler çoğu zaman muayene ile tespit edilebilir ya da görüntüleme yöntemleri kullanılarak saptanabilir. Görüntüleme yöntemlerinden BT altın standarttır. Cihazların teknik özellikleriyle de ilgili olmak üzere, en gelişmiş BT'lerle yapılan çekimlerde 0.5 mm, 0.006 mm<sup>3</sup> büyüklüğe kadar olan yabancı cisimler tespit edilebilir.<sup>13,18</sup> Bizim olgumuzda yabancı cisim BT'de görüntülenemedi. Bu durum, hastamızdaki yabancı cismin bizim BT cihazımızla görüntülenen 1.25 mm kesitlerden daha küçük olduğunu düşündürdü. Ayrıca hastamızda yabancı cisim giriş yeri de tespit edilemedi. Özellikle çok küçük ve yassı cisimlerle olan yaralanmalarda yara yeri hızlı bir şekilde kendi kendine kapanabilir. Bu nedenle ayrıntılı bir muayene ile yabancı cisim giriş yeri aranmalıdır. Korneada küçük bir kesiflik, pupillada çekiklik ya da lens üzerinde lokalize bir bulanıklık GİYC lehine değerlendirilmesi gereken bulgulardır.<sup>16</sup> GİYC'ler günümüzde vitreoretinal cerrahideki gelişmelere paralel olarak daha kontrollü ve daha az komplikasyonla sonuçlanacak şekilde tedavi edilebilmektedir.<sup>9,10,14,16</sup> Ancak GİYC'lerin tedavisi her zaman cerrahi olmak zorunda değildir. Tedavi seçiminde; yabancı cismin büyüklüğü, şekli, sterilitesi, kimyasal içeriği ve yerleşim yeri belirleyici olmaktadır. Dokulara kimyasal ve mekanik olarak zarar vermeyen manyetik olmayan, cam gibi inert yabancı cisimler iyi tolere edilirler ve görmeyi etkilemiyorlarsa konservatif yaklaşımla takip edilebilirler. Burada temel amaç yabancı cismin çıkarılmasından ziyade görmenin korunmasına yönelik olmalıdır.<sup>13</sup> Ateşli silah yaralanması sonrası GİYC olgusunda konservatif yaklaşım uygulayan Kozakoğlu ve ark. üç yıl sonunda yabancı cisime ait patoloji tespit etmemişlerdir.<sup>13</sup> Bizim vakamızda görmenin tam olması, yabancı cismin retina periferinde olması, metal yapıda olmaması ve boyutunun küçük olması nedeniyle konservatif yaklaşım uygulandı. Son kontrolü 9. ayda yapılan ve herhangi bir inflamasyon bulgusu saptanmayan hastanın takibine devam edilmektedir.

Sonuç olarak, özellikle travma ile ilişkili SKH hastalarının göz hekimlerine konsülte edilmesi ve retinayı da kapsayacak şekilde detaylı bir göz muayenesinin yapılması gerektiğini düşünmekteyiz.

#### KAYNAKLAR/REFERENCES

1. Tarlan B, Kırath H. Subconjunctival hemorrhage: risk factors and potential indicators. *Clin Ophthalmol* 2013;7:1163-70.
2. Mimura T, Usui T, Yamagami S, et al. Recent causes of subconjunctival hemorrhage. *Ophthalmologica* 2010;224:133-7.
3. Sklar VE, Patriarca PA, Onorato IM, et al. Clinical findings and results of acute hemorrhagic conjunctivitis in southern Florida. *Am J Ophthalmol* 1983;95:45-54.
4. Kırath H, Uzun S, Tarlan B, et al. Recurrent subconjunctival hemorrhage due to cavernous hemangioma of the conjunctiva. *Can J Ophthalmol* 2012;47:318-20.
5. Mimura T, Yamagami S, Mori M, et al. Contact lens-induced subconjunctival hemorrhage. *Am J Ophthalmol* 2010;150:656-65.
6. Taamallah-Malek I, Chebbi A, Bouladi M, et al. Massive bilateral subconjunctival hemorrhage revealing acute lymphoblastic leukemia. *J Fr Ophthalmol* 2013;36:45-8.
7. Timuçin ÖB, Yılmaz O, Karadağ MF, ve ark. Subkonjonktival hemoraji: Sıklığı ve klinik özellikleri. *Turk J Ophthalmol* 2011;41:90-3.
8. Tong JW, Sawamura MH. Subconjunctival hemorrhages: presenting sign for hereditary hemochromatosis. *Optom Vis Sci* 2011;88:1133-9.
9. Özdamar Y, Batman C, Berker N, ve ark. Arka segment göz içi yabancı cisimlerinin tedavisinde vitreoretinal cerrahi ve sonuçları. *Ret-Vit* 2009;17:192-6.
10. Almadieh H. Ocular injuries caused by intraocular or retrobulbar foreign bodies. *Ophthalmology* 2001;108:1170-1.
11. Greven CM, Engelbrecht NE, Slusher MM, et al. Intraocular foreign bodies: management, prognostic factors, and visual outcomes. *Ophthalmology* 2000;107:608-12.
12. Alexandrakis G, Balachander R, Chaudhry NA, et al. An intraocular foreign body masquerading as idiopathic chronic iridocyclitis. *Ophthalmic Surg Lasers* 1998;29:336-7.
13. Kozakoğlu H, Yenice Ö, Özcan E. Vitre içi yabancı cisim ile takip edilen bir olgu. *Ret-Vit* 2005;13:35-8.
14. Yılmaz G, Acar MA, Arsan AK, ve ark. Göz içi yabancı cisimlerde pars plana vitrektomi. *Ret-Vit* 1998;6:17-21.
15. Khani SC, Mukai S. Posterior segment intraocular foreign bodies. *Int Ophthalmol Clin* 1995;35:151-61.
16. Ovalı T. Glob içi yabancı cisimler. *Ret-Vit* 2003;11:199-208.
17. Behrens-Baumann W, Praetorius G. Intraocular foreign bodies. 297 consecutive cases. *Ophthalmologica* 1989;198:84-8.
18. Baylanççek DO. Göz içi yabancı cisim olgularında fakoemülsifikasyon ile kombine pars plana vitrektomi sonuçları. *Uzmanlık Tezi. İstanbul* 2008.
19. Fukuyama J, Hayasaka S, Yamada K, et al. Causes of subconjunctival hemorrhage. *Ophthalmologica* 1990;200:63-7.
20. Gümüş E. Subkonjonktival hemoraji sıklığını artıran faktörler. *Türkiye Klinikleri J Ophthalmol* 2013;22:25-30.
21. DeRidder CA, Berkowitz CD, Hicks RA, et al. Subconjunctival hemorrhages in infants and children: a sign of nonaccidental trauma. *Pediatr Emerg Care* 2013;29:222-6.

Copyright of Retina-Vitreus/Journal of Retina-Vitreous is the property of Retina-Vitreus and its content may not be copied or emailed to multiple sites or posted to a listserv without the copyright holder's express written permission. However, users may print, download, or email articles for individual use.