



İdiyopatik Hiperkalsiüri Tanısı ile Takip Edilen Çocuk Yaş Grubu Hastanın Düşük Enerjili Çok Seviyeli Vertebra Fraktürü: Bir Olgu Sunumu

Low-Energy Multilevel Vertebral Fracture in a Pediatric Patient during Follow-up for Idiopathic Hypercalciuria: A Case Report

Emine Eda Kurt, Zeliha Güzelkçük*, Fatmanur Aybala Koçak, Hatice Rana Erdem, Figen Tuncay

Ahi Evran Üniversitesi Tıp Fakültesi, Fiziksel Tıp ve Rehabilitasyon Anabilim Dalı, Kırşehir, Türkiye

*Ahi Evran Üniversitesi Tıp Fakültesi, Çocuk Sağlığı ve Hastalıkları Anabilim Dalı, Kırşehir, Türkiye

Öz

Çocuklarda hiperkalsiürinin kemik mineral yoğunluğu üzerindeki etkilerini araştıran çalışmalar erişkinlerle yapılan çalışmalara göre kısıtlıdır. Bu olguda idiyopatik hiperkalsiüri (IH) tanısı ile takip edilen bir hastada gelişen düşük enerjili çok seviyeli vertebra fraktürü anlatılmış ve çocuklarda da İH'ye bağlı kırık gelişebileceğine dikkat çekilmesi amaçlanmıştır. On yaşındaki erkek çocuk, yaklaşık 50 cm yükseklikten zıplama sonrası sırtta oluşan ağrı şikayeti ile polikliniğimize başvurdu. Hastanın özgeçmişinde İH tanısıyla 8 yıldır dış merkezde takip edildiği soy geçmişinde, babasında böbrek taşı ve hiperkalsiüri hikayesi bulunmaktaydı. Muayenesinde, alt torakal ve lomber vertebrae üzerinde hassasiyet ve hareket kısıtlılığı dışında anormallik saptanmadı. Tam kan sayımı ve biyokimyasal parametreleri alkalen fosfataz yüksekliği dışında normaldi. Çekilen dorsal ve lomber lateral direk grafilerinde T4, T6, T8 ve L3 de kompresyon fraktürü olduğu tespit edilmesi üzerine lomber ve dorsal vertebra manyetik rezonans görüntülemesi (MRG), kemik mineral dansitometresi (KMD) ve vitamin D düzeyi ölçümü istendi. MRG'de L3 de akut kompresyon fraktürü ve medüller ödem, T4, T6 ve T8 de kronik osteoporotik kırık saptandı. KMD'de ise lomber total Z skoru -2,9 ve vitamin D düzeyi de 13,7 ng/ml (10-24 ng/ml arası orta düzeyde eksiklik) idi. Kontrol renal ultrasonografide böbrek taşı veya kalsifikasyon izlenmedi. Hastaya polietilenmold torakolomber korse reçete edilerek, hiperkalsiüri ve nefrokalsinozisi arttırmayacak şekilde D vitamini desteği başlandı. Takiplerde hastanın ağrısının azaldığı gözlemlendi. Toplam kemik kitlesinin önemli bir kısmının çocukluk çağında kazanıldığı göz önünde bulundurularak bu hastalığa neden olan faktörlerin erken tanımlanması ve önlem alınmasının ileride gelişebilecek problemlerin önüne geçilmesinde sağlayacaktır.

Anahtar kelimeler: Çocuk, idiyopatik hiperkalsiüri, osteoporotik kırık

Summary

Compared to adult studies, there are a limited number of pediatric studies exploring the effects of hypercalciuria on bone mineral density. The aim of this paper was to report a case of low-energy multilevel vertebral fracture in a pediatric patient during follow-up for idiopathic hypercalciuria (IH); it was also attempted to remind clinicians that IH-induced fractures may also occur in children. A 10-year-old male child presented to our outpatient clinic with back pain after jumping off from a height of approximately 50 cm. History of the patient showed that the patient had been followed-up for idiopathic hypercalciuria for 8 years and his father had renal stones and hypercalciuria. There was no abnormality on physical examination, with an exception for tenderness and limitation of movement in lower thoracic and lumbar vertebrae. Complete blood count and biochemical parameters were normal except for an elevated alkaline phosphatase level. Dorsal and lumbar lateral plain graphs showed compression fractures of T4, T6, T8, and L3 vertebrae, therefore, lumbar and dorsal vertebral magnetic resonance imaging (MRI), bone mineral densitometry (BMD), and vitamin D level measurement were ordered. MRI revealed acute compression fracture and medullary edema in L3; there were also chronic osteoporotic fractures in T4, T6, and T8. BMD showed a lumbar total Z score of -2.9 and the Vitamin D level was 13.7 ng/mL (10-24 ng/mL indicates moderate deficiency). A control renal ultrasonography revealed no kidney stones or calcification. The patient was prescribed polyethylene mold thoracolumbar corset and vitamin D support at a dose not to enhance hypercalciuria and nephrocalcinosis. His pain was alleviated at follow-up. Considering that most of the total bone mass is acquired at childhood, identification of causative factors and taking necessary measures at an early stage may prevent future complications of IH.

Keywords: Child, idiopathic hypercalciuria, osteoporotic fractures

Giriş

İdiyopatik hiperkalsiüri (İH) hiperkalsiüriye neden olabilecek vitamin D intoksikasyonu, endojen ve egzogen glukokortikoid artışı, sarkoidoz, immobilizasyon, hipertiroidi, malignansı ve paget hastalığı gibi üriner kalsiyum atılımını arttıran diğer nedenlerin dışlanması sonrası, serum kalsiyum değerinin normal olup idrarla kalsiyum atılımının fazla olması ile karakterize bir hastalıktır (1). Üriner kalsiyum atılımı gastrointestinal sistem, böbrek ve kemikler arasında etkileşimin sonucudur. İH'nin renal ve absorbatif olarak iki tipi vardır. Renal hiperkalsiürideki mekanizma tam olarak bilinmemekle birlikte kalsiyumun proksimal tübülden reabsorbsiyonunda bozukluk olduğu düşünülmektedir. Absorbatif tip de ise kalsiyumun barsaklardan aşırı emilimi söz konusudur (2). İH sonucu kemikten kalsiyum rezorbsiyonu ile zamanla kemik mineral yoğunluğunda azalma olabilmektedir (3). İH insidansının erişkinlerde %5-10 arasında olduğu belirtilirken (4) bu oran çocuk yaş grubunda %2,2-6,2 arasında değişmektedir (5). Otozomal dominant geçişlidir. Tüm yaş gruplarında nefrokalsinozise yol açarken çocuk yaş grubundaki klinik bulguları hematüri, abdominal ağrı, tekrarlayan üriner sistem enfeksiyonları ve dizüridir (6). Çocuklarda hiperkalsiürinin kemik mineral yoğunluğu üzerindeki etkilerini araştıran çalışmalar erişkinlerle yapılan çalışmalara göre kısıtlıdır. Bu olguda İH tanısı ile takip edilen bir çocuk hastada gelişen düşük enerjili çok seviyeli vertebra fraktürü anlatılmış ve çocuklarda da İH'ye bağlı kırık gelişebileceğine dikkat çekilmesi amaçlanmıştır.

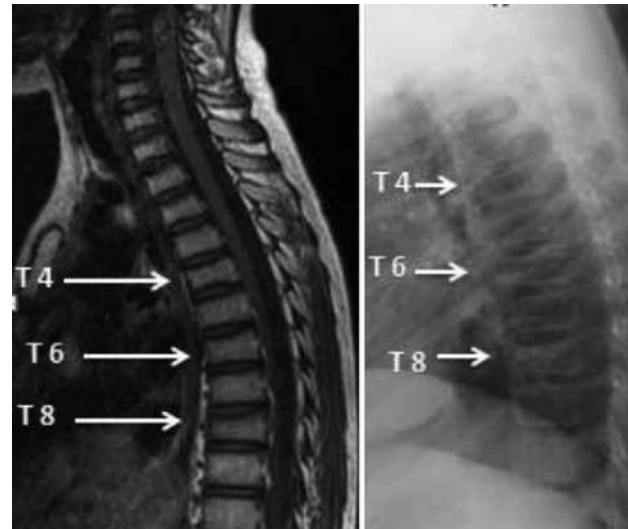
Olgu

On yaşındaki erkek çocuk, yaklaşık 50 cm yükseklikten zıplama sonrası sırtta oluşan ağrı şikayeti ile polikliniğimize başvurdu. Özgeçmişinde İH tanısıyla 8 yıldır dış merkezde takip edildiği, ilk bakılan 24 saatlik idrarda kalsiyum değerinin 12,7 mg/kg/gün (>4 mg/kg/gün) olduğu görüldü. Hiperkalsiüri ve böbrek görüntülemesinde mikrokalsifikasyonlar tespit edilen hastaya hidrokortiyazid 12,5 mg 2x1/2 ve potasyum sitrat 5 mEq 2x1 başlandığı, hastanın 24 saatlik idrarda atılan kalsiyum miktarı 1,1 mg/kg/gün'e düşmesi sonucu hidrokortiazid tedavisinin 1 yıl önce kesilerek, tedavisine potasyum sitrat ile devam edildiği öğrenildi. Fizik muayenesinde, alt torakal ve lomber vertebralarda hassasiyet ve ağrıya bağlı hareket kısıtlılığı olduğu görüldü. Hastanın üst ve alt ekstremitelerde duyu ve motor defisiti yoktu. Derin tendon refleksleri normoaktif idi. Laboratuvar tetkiklerinde tam kan sayımında (WBC: 7,4 103/uL, RBC: 4,69 106/uL, Hemoglobin: 13 g/dl, hematokrit: %38,1) normal sınırlarda idi. Biyokimyasal parametreleri (Üre: 20 mg/dl, Kreatinin 0,55 mg/dl, AST: 45 U/L, ALT: 67 U/L, Kreatin Kinaz: 84U/L, Ürik asit: 4,0 mg/dl) ve elektrolit düzeyleri de normaldi. Alkalen fosfataz düzeyinin (400,82 IU/L, normal değer aralığı: 38-126 IU/L) yüksek olduğu görüldü. Tiroid fonksiyon testleri (TSH: 4,22 µU/mL, serbest T3: 4,82 pg/mL, serbest T4: 1,21 ng/dL) parathormon düzeyi (24,20 pg/mL) ve vitamin B12 düzeyi (216,8 pg/ml) normaldi. Vitamin D düzeyinin (13,7 ng/ml; pediatrik popülasyonda 5-15 ng/ml arası orta düzeyde eksiklik) orta

düzeyde eksik olduğu görüldü (7). Spot idrar tetkikinde patoloji saptanmadı. Yirmi dört saatlik idrarda kalsiyum atılımı 3,2 mg/kg/gün hesaplandı. Çekilen dorsal ve lomber lateral direk grafilerinde T4, T6, T8 ve L3 de kompresyon fraktürü olduğu tespit edildi. Bunun üzerine lomber ve dorsal vertebra manyetik rezonans görüntülemesinde (MRG) (Resim 1, 2) L3'de vertebra korpusunda akut kompresyon fraktürünü işaret eder şekilde meduller ödem, sinyal artışı ve yükseklik kaybı, T4, T6, T8 vertebra korpusunda ise kronik osteoporotik kırık ile uyumlu olacak şekilde lineer patern ve yükseklik kaybı saptandı. Dual enerji x-ray absorpsiyometri (DXA) yöntemi ile kemik mineral yoğunluğu ölçümünde ise lomber total Z skoru: -2,9, BMD: 0,431 g/cm² idi. Renal ultrasonografide böbrek taşı veya kalsifikasyon izlenmedi. Hastaya polietilenmold torakolomber korse reçete edildi. Dört günlük yatak istirahatinden sonra korsesini ilk 20 gün her oturduğunda ve ayağa kalktığında daha sonrada uzun süreli oturma ve ayakta durması gerektiğinde kullanması tavsiye edildi. Yatak istirahati boyunca da toplam günde en az 1 saat oturması ve yürümesi önerildi. Ağrı kontrolü için ibuprofen 2x300 mg başlandı. Çocuk sağlığı ve hastalıkları kliniğine de konsülte edildi. D vitamini tedavisi 300,000 IU oral, gün aşırı, iki doz verildi. Ardından D vitamini desteği 600 IU/gün olarak başlandı. Diyetle kalsiyum kısıtlaması yapılmadı. Sodyum kısıtlı diyet önerildi. Hastanın akut evrede ağrıları azaldıktan sonra başlanan egzersiz programında aşamalı olarak kemik, kas gücünü ve fleksibilitiyi arttırıcı ayrıca aerobik kapasiteyi korumayacak ve arttıracak şekilde planlandı. Takiplerinde hastanın ağrısının azaldığı gözlemlendi. Hasta yakınları ve hasta, düşük enerjili travma ile yeni kırıklar oluşabileceği yönünde bilgilendirilerek sık aralıklarla kontrol önerildi.

Tartışma

İH'nin kemik mineral yoğunluğu üzerindeki etkilerini araştıran çalışmaların çoğu erişkin döneme aittir. Çocuklarda yapılan



Resim 1. Dorsal lateral direk grafi de T4, T6, T8 vertebralarda kompresyon fraktürü ve T2 ağırlıklı manyetik rezonans görüntüsünde; vertebra korpuslarında lineer patern ve yükseklik kaybı

çalışmalar sınırlı olmakla birlikte, tümünde DXA ile yapılan ölçümlerde hiperkalsiürinin kemik mineral yoğunluğunda azalma ile sonuçlanan etkisi gösterilmiştir (8). Ancak bizim olgumuzdaki gibi osteoporotik kırıkla sonuçlanan bir olgu henüz literatürde bildirilmemiştir.

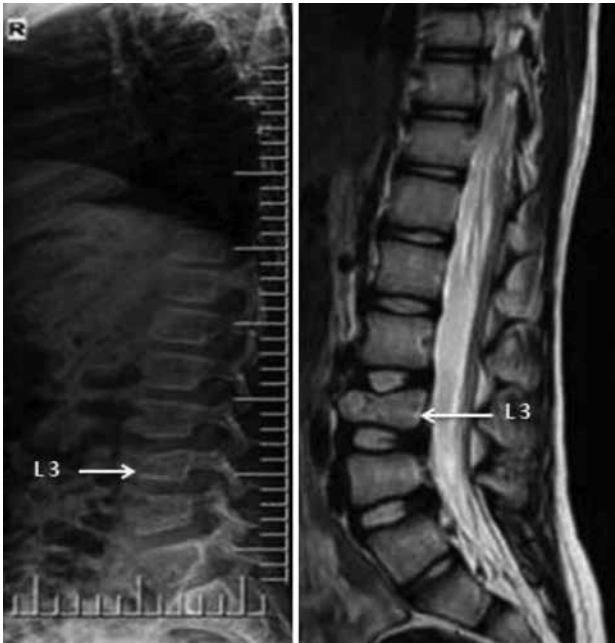Perrone ve ark. (9) 20 İH'li çocuk üzerinde yaptığı çalışmada çocukların 4 tanesinde (%20) L2-L4 vertebra DXA değerlerini düşük olarak bulmuştur. Yine çocukların devamlı hiperkalsiürisi olan, ara ara hiperkalsiürisi olan ve bir kez hiperkalsiürisi görülen olarak gruplandırıldığı bir çalışmada devamlı İH'si olan çocukların DXA'da Z skorlarının anlamlı derecede düşük olduğu görülmüştür. Garcia-Nieto ve ark.'nın (10) normal popülasyonla karşılaştırmalı olarak yaptığı bir çalışmada İH'li çocukların kemik mineral yoğunluğu vertebral ölçümlerinin kontrol grubuna göre anlamlı derecede düşük olduğu görülmüştür. Ayrıca bu çalışmada çocukların hiçbirinin düşük kalsiyumlu diyet almamasına rağmen kalsiyum atılımındaki dengesizlikten dolayı erişkin yaşta yeterli kemik yoğunluğuna ulaşamayabileceklerinden bahsedilmiştir. Toplam kemik kitlesinin önemli bir kısmının çocukluk çağında gerçekleştiği göz önünde bulundurularak bu hastalığa neden olan faktörlerin erken tanımlanması ve önlem alınmasının ileride gelişebilecek problemlerin önüne geçilmesini sağlayacaktır (11). Kırk kız çocuğu ve premenopozal anneleri üzerinde yapılan bir çalışmada da hem İH'li çocuklar da hem de annelerinde femoral ve spinal DXA değerlerinde kontrol grubu ile karşılaştırıldığında anlamlı düşüklük saptanmıştır (6). Bu sebeple İH'si olan çocukların asemptomatik olsa bile aile üyelerinin de osteopeni ve osteoporoz açısından incelenmesinin gerektiği belirtilmiştir. Aynı çalışmada osteoporozun çocukluk çağına başlayabileceği belirtilmiştir. İH'li çocukların bir kısmında adölesan çağ boyunca kemik kitlesinin artabileceği ama bir bölümünde de bu kaybın

devam ederek erken osteoporozuza yol açabileceği belirtilmiştir. İH'li çocuklarda kemik kaybı; rezorpsiyonun artması, formasyonun azalması ya da her ikisinin birlikte görülmesi sonucu oluşabilir. Absorbif tip İH'si olan erişkinlerde yapılan kemik biyopsilerinde içerik en çok kemik formasyon bozukluğudur (12,13). Böbrekte kalsiyum göllenmesinin olduğu daha küçük bir alt grupta ise kemik rezorpsiyon artışının sonucu İH olabileceği belirtilmiştir (14). Az sayıda çalışmada çocuklarda İH'nin sebebinin renal ve absorbif tip bozukluğa bağlı olabileceğini belirtse de biyopsi çalışması henüz yoktur (15). Kemik yapım yıkım markırlarından kan osteokalsin düzeylerinin İH'li çocuklarda aynı yaş grubuna göre artmış olarak bulunsa da Freundlich ve ark.'nın (16) yaptığı çalışmada; spinal veya femoral DXA değerleri düşük olsa bile biyokimyasal kemik rezorpsiyon markırları; deokspiridinolin ve deokspiridin çocukların çoğunda normal olduğunu belirtmişlerdir. Ayrıca aynı yaş grubu kontrol grubuyla karşılaştırıldığında parathormon ve kalsitonin düzeylerinin arasında anlamlı farklılık bulunmamıştır. Penido ve ark.'nın (17) yaptığı çalışmada ise başka bir kemik rezorpsiyon markırı olan N telopeptit düzeylerinin kontrol grubundan anlamlı derecede yüksek olduğu saptanmıştır. Ancak İH'li çocukların büyük bir kısmında normal boy uzaması görüldüğü için bu durum kemik formasyonundaki değişikliklerle daha az ilgili gibi görünmektedir. Zerwekh (11) İH'li çocuklarda görülen kemik kitlesindeki azalmanın kemik rezorpsiyonu ve/veya turnoverındaki artışla açıklanabileceğini belirtmiştir.

Çocuklarda görülen İH ile ilişkili düşük kemik mineral yoğunluğunu açıklayacak ve kemik yeniden yapılanma dengesini bozabilecek genetik yatkınlık, nutrisyonel ve metabolik gibi bazı sebepler olabilir. Henüz çocuklarda görülen İH için spesifik bir genetik defekt gösterilemese de yapılan çalışmalarda absorbif hiperkalsiürinin genetik bir etiyolojiye dayandığı düşünülmektedir (6,16).

İnterlökin 1'in (IL-1) osteoklastik kemik rezorpsiyonunu stimüle ettiği bilinmektedir. Garcia-Nieto ve ark.'nın (18) yaptığı bir çalışmada artmış İH'si olan hastalarda artmış IL-1'in görüldüğü ve bunun da düşük spinal DXA değerlerini açıkladığı belirtilmiştir. İH'li hastalarda kemik rezorpsiyonunu arttıran tümör nekroz faktörü ve interlökin 6'nın arttığı da gösterilmiştir. Ancak İH'li çocuklarda periferik kandaki mononükleer hücrelerde IL-1 mRNA düzeyleri ile kontrol grubu arasında anlamlı farklılık saptanmamıştır.

Çocukluk çağında sekonder osteoporozun tedavisi en iyi şekilde altta yatan hastalığın tedavisi ile sağlanabilir (19). Vertebral kırık gelişen hastalarda ise ek olarak akut dönemde uygulanan istirahat, splintleme sonrasında terapatik egzersizler hastaya spesifik olarak kemik, kas gücü ve fleksibilitiyi arttıracak ayrıca aerobik kapasiteyi de koruyacak ve arttıracak şekilde planlanmalıdır (20). İH'li hastalarda diyetle kalsiyum kısıtlamasının üriner kalsiyum atılımını azaltmadığı gösterilmiştir. Bu nedenle büyüme çağına olan çocuk hastalarda diyetle kalsiyum kısıtlaması yapılmamaktadır. Üriner kalsiyum atılımı üriner sodyum atılımı ile ilişkili bulunmuştur. Hastalara sodyum kısıtlı diyet önerilerek idrar kalsiyum atılımı azaltılabilir (19).



Resim 2. Lomber lateral grafi de L3 vertebrada yükseklik kaybı ve T2 ağırlıklı manyetik rezonans görüntüsünde korpusunda medüller ödem, sinyal artışı

İH'li çocuklarda yapılan çok az sayıda çalışma olmasına rağmen mevcut verilerle özellikle spinal bölgede DXA değerlerinin normal yaş grubuna göre daha düşük olduğu saptanmıştır (11). Buna yol açan kesin mekanizma bilinmemekle birlikte daha geniş gruplarda yapılacak kapsamlı çalışmalara ihtiyaç vardır (21). Hiperkalsiürinin erişkinlerin yanı sıra çocuklarda da osteoporozu yol açabileceği akıld tutulmalı kontroller düzenli olarak yapılırsa bile hastalar ve hasta yakınları düşük enerjili kırıklara karşı uyarılmalıdır.

Yazarlık Katkıları

Hasta Onayı: Alındı, Konsept: Emine Eda Kurt, Zeliha Güzelkçük, Dizayn: Emine Eda Kurt, Hatice Rana Erdem, Veri Toplama veya İşleme: Zeliha Güzelkçük, Analiz veya Yorumlama: Figen Tuncay, Hatice Rana Erdem, Literatür Arama: Fatmanur Aybala Koçak, Yazarlar: Emine Eda Kurt, Zeliha Güzelkçük, Hakem Değerlendirmesi: Editörler kurulu ve Editörler kurulu dışında olan kişiler tarafından değerlendirilmiştir, Çıkar Çatışması: Yazarlar tarafından çıkar çatışması bildirilmemiştir, Finansal Destek: Yazarlar tarafından finansal destek almadıkları bildirilmiştir.

Kaynaklar

1. Stoller ML. Urinary Stone Disease. In: Tanagho EA, McAninch JW, editors. Smith's General Urology. 16th ed. USA: McGraw-HillCompanies; 2004: p. 259-62.
2. Lauderdale DS, Thisted RA, Wen M, Favus MJ. Bone mineral density and fracture among prevalent kidney stone cases in the Third National Health and Nutrition Examination Survey. *J Bone Miner Res* 2001;16:1893-8.
3. Önder M, Ağraş PI, Arıkan İ, Kurt Ü, Dallar Y. İdiyopatik hiperkalsiürik çocukların kemik yoğunluğunun değerlendirilmesi. *KÜ Tıp Fak Derg* 2013;15:1-9.
4. Vezzoli G, Soldati L, Gambaro G. Hypercalciuria revisited: one or many conditions? *Pediatr Nephrol* 2008;23:503-6.
5. Aqqarwal VK, Jones KV. Diffuse nephrocalcinosis and idio-pathic renal hypercalciuria. *Arch Dis Child* 1989;64:1055-7.

6. Garcia-Nieto V, Navarro JF, Monge M, Garcia-Rodriguez VE. Bone mineral density in girls and their mothers with idiopathic hypercalciuria. *Nephron Clin Pract* 2003;94:89-93.
7. Lee JY, So TY, Thackray J. A review on vitamin d deficiency treatment in pediatric patients. *J Pediatr Pharmacol Ther* 2013;18:277-91.
8. Misael da Silva AM, dos Reis LM, Pereira RC, Futata E, Branco-Martins CT, Noronha IL, et al. Bone involvement in idiopathic hypercalciuria. *Clin Nephrol* 2002;57:183-91.
9. Perrone HC, Lewin S, Langman CB, Toporovski J, Marone M, Schor N. Bone effects of the treatment of children with absorptive hypercalciuria. *Pediatr Nephrol* 1992;6:115.
10. Garcia-Nieto V, Ferrandez C, Monge M, de Sequera M, Rodrigo MD. Bone mineral density in pediatric patients with idiopathic hypercalciuria. *Pediatr Nephrol* 1997;11:578-83.
11. Zerwekh JE. Bone disease and hypercalciuria in children. *Pediatr Nephrol* 2010;25:395-401.
12. Malluche HH, Tschoepe W, Ritz E, Meyer-Sabellek W, Massry SG. Abnormal bone histology in idiopathic hypercalciuria. *J Clin Endocrinol Metab* 1980;50:654-8.
13. Heller HJ, Zerwekh JE, Gottschalk FA, Pak CY. Reduced bone formation and relatively increased bone resorption in absorptive hypercalciuria. *Kidney Int* 2007;71:808-15.
14. Coe FL, Favus MJ, Asplin JR. Nephrolithiasis. In: Brenner BM, editor. *The kidney*, 7th ed. Saunders, Philadelphia, PA; 2004. P. 1819-66.
15. Skalova S, Palicka V, Kutilek S. Bone mineral density and urinary N-acetyl-β-D-glucosaminidase activity in paediatric patients with idiopathic hypercalciuria. *Nephrology (Carlton)* 2005;10:99-102.
16. Freundlich M, Alonzo E, Bellorini-Font E, Weisinger JR. Reduced bone mass in children with idiopathic hypercalciuria and in their asymptomatic mothers. *Nephrol Dial Transplant* 2002;17:1396-401.
17. Penido MG, Lima EM, Marino VS, Tupinamba AL, França A, Souto. Bone alterations in children with idiopathic hypercalciuria at the time of diagnosis. *Pediatr Nephrol* 2002;18:133-9.
18. Garcia-Nieto V, Navarro JF, Ferrandez C. Bone loss in children with idiopathic hypercalciuria. *Nephron* 1998;78:341-2.
19. Kliegman RM, Stanton BF, Geme JWS, Schor NF, Behrman RE. İdiyopatik hiperkalsiüri, Nelson Textbook of Pediatrics 19 th Edition; 2012;1795.
20. Bonner FJ Jr, Sinaki M, Grabois M, Shipp KM, Lane JM, Lindsay R, et al. Health professional's guide to rehabilitation of the patient with osteoporosis. *Osteoporos Int* 2003;14(Suppl 2):1-22.
21. Krieger NS, Frick KK, LaPlante Strutz K, Michalenka A, Bushinsky DA. Regulation of COX-2 mediates acid-induced bone calcium efflux in vitro. *J Bone Miner Res* 2007; 22:907-17.