

## Etlık Piliçlerin İleum Histolojisi ve Goblet Hücre Sayısı Üzerine Farklı Kesim Canlı Ağırlığının Etkisi

İsa Coşkun<sup>1\*</sup>, Gamze Bat<sup>1</sup>

**ÖZ:** Bu çalışmanın amacı, etlik piliçlerde 42 günlük yetiştirme dönemi sonunda oluşan farklı canlı ağırlıkların ileum histomorfolojisi ve goblet hücre sayısı üzerine etkisini belirlemektir. Çalışmada yerel bir firmadan satın alınan 300 adet günlük yaşta Ross 308 erkek etlik piliç kullanılmıştır. Etlik piliçler 42 gün süre (0-21. günlerde %23 HP ve 3060 kcal/kg ME; 21-42 günlerde %20 HP ve 3155 kcal/kg ME) beslenmişlerdir. Deneme sonunda etlik piliçler canlı ağırlıklarına göre Küçük (K=2200±5g), Orta (O=2400±5g) ve Büyük (B=2600±5 g) olarak üç gruba ayrılmış ve her gruptan 20 hayvan kesilmiştir. Deneme sonunda villi boyu, villi kalınlığı, goblet hücre sayısı, enine villi boyu ve kript derinliği bakımından gruplar arasındaki farklılık önemsiz bulunmamıştır. Lamina muscularis mukoza kalınlığı ise O grubunda diğer gruplardan yüksek bulunmuştur. Villi boyunda gruplar arası farklılık önemsiz olmasına rağmen villi boyu canlı ağırlığa göre artış eğilimi göstermiştir. Sonuç olarak aynı yemle ve aynı çevresel şartlarda yetiştirilen hayvanlarda oluşan canlı ağırlık farkı ile ileum histomorfolojik parametreler arasında önemli bir farklılık tespit edilmemiştir. Oluşan canlı ağırlık farkının hayvanlar arasındaki rekabetten kaynaklandığı düşünülmektedir. Yine de etlik piliçlerin 42 günlük yetiştirilme dönemlerinde hayvanların sindirim sistemlerinin gelişimine katkı sağlayacak yem katkı maddelerinin rasyon ilavesinin hayvanların bağırsıklık sistemlerini güçlendirerek büyümelerine yardımcı olacağı sonucuna varılmıştır.

**Anahtar kelimeler:** Etlik piliç, Canlı ağırlık, İleum, Histomorfoloji

**Geliş Tarihi:** 05/12/2016

**Kabul Tarihi:** 18/12/2016

## The Effects of Different Live Weight on Ileal Histomorphology and Goblet Cell Numbers of Broilers

**ABSTRACT:** The aim of this study was to determine the effect of different live weights at the end of the 42-day growing season on the number of ileum histomorphology and ileum goblet cells in broiler chickens. In this study, 300 one day old male Ross 308 broiler chickens obtained from commercial hatchery were used. Broilers were fed at 42 days (23% CP and 3060 kcal/kg ME between 0-21 days; %20 CP and 3155 kcal/kg ME between 21-42 days). At the end of the study, broiler chicks selected according to live weight Light (L=2200±5g), Medium (M=2400±5g), Heavy (H=2600±5 g) and slaughtered 20 broilers for per weight group. At the end of the study, it was found that villi length, villi width, ileal goblet cell numbers, horizontal villi length and crypt depth was not different among the groups. Lamina muscularis mucosae was higher in medium weight group than those of Light and Heavy weight groups. Although villi length was not different among the groups, villi length was tend to increase according to live weight rising. As a result, there was no significant difference between ileum histomorphologic parameters and live weight difference of broilers fed with the same diet and reared in the same environmental conditions. It is though that difference in live weight resulted from the competition between broilers. To conclude, inclusion of feed additives that helps to development of digestive system may be useful for growth by powering the immune system of broiler throughout 42 days rearing period.

**Keywords:** Broiler, Live weight, Ileum, Histomorphology

### GİRİŞ

Etlik piliç yetiştiriciliğinde iyi gelişmiş bir sindirim sistemi 42 günlük dönem sonunda yüksek canlı ağırlık sağlanması açısından önemlidir. Bu bakımdan özellikle emilimin en fazla olduğu ince bağırsağın ileum kısmı ayrı bir önem sahiptir. İleumdaki villilerin boylarının artışı sindirim için gerekli yüzey alanının ve buna bağlı olarak da yemden yararlanmanın artması anlamına gelmektedir. Bu da hayvanların yeterli ve dengeli beslenmesi ile ilgilidir. Başka bir deyişle yeterli ve dengeli beslenme sindirim sistemi gelişimini etkilemektedir. Fakat yapılan birçok araştırmada etlik piliçlerin sindirim sistemi gelişimi ile performansları arasında farklı sonuçlar elde edilmiştir. etlik piliçlerin performans artışı ile birlikte ileum histomorfolojik özellikleri olumlu yönde etkilendiğini (10, 12, 17, 19), bildiren çalışmalar yanında, etlik piliçlerin performansları

ile ileum histomorfolojik parametrelerin aynı yöne etkilemediğini (2, 3, 5, 7, 9, 11, 13, 14, 16) bildiren çalışmalarda literatürde mevcuttur.

Önceki çalışmalarda karmalarda farklı yem katkı maddeleri (Probiyotik, Prebiyotik, bitkisel ekstraktlar, propolis, farklı enzimler vb) kullanımının canlı ağırlık ve ileum histomorfolojisi üzerine etkileri incelenmiştir. Ancak normal yetiştirme ve yemleme koşullarında oluşan farklı canlı ağırlıkların ileum histomorfolojisi ve goblet hücre sayısını nasıl etkilendiği konusunda bir çalışmaya rastlanmamıştır. Dolayısıyla dönem sonu canlı ağırlık farkının etlik piliçlerin ileum histolojisi ve goblet hücre sayısı üzerine etkilerinin belirlenmesi çalışmanın amacını oluşturmuştur.

<sup>1</sup>Ahi Evran Üniversitesi, Ziraat Fakültesi, Zootekni Bölümü, Kırşehir, Türkiye

\*Sorumlu yazar: İsa Coşkun, e-mail: isa.coskun@ahievran.edu.tr

## MATERYAL ve METOT

Çalışma Ahi Evran Üniversitesi, Ziraat Fakültesi, Zootehni bölümü etlik piliç yetiştirme ünitesinde yürütülmüştür. Araştırmada yerel bir firmadan satın alınan canlı ağırlıkları birbirine yakın 300 adet günlük yaşta Ross 308 erkek etlik piliç kullanılmıştır. Etlik piliçler 42 gün süre ticari bir yem fabrikasından satın alınan karma yem ile (0-21. günlerde %23 HP ve 3060 kcal/kg ME; 21-42 günlerde %20 HP ve 3155 kcal/kg ME, Çizelge 1) talaş altlık üzerinde yemlenmişlerdir. Yem ve içme suyu hayvanlara ad-libitum olarak verilmiştir.

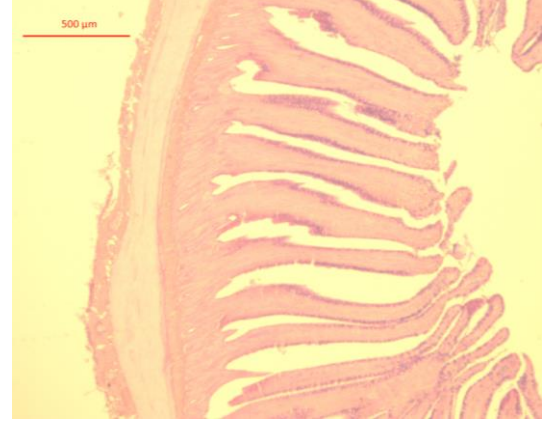
42 günlük yetiştirme dönemi sonunda bütün hayvanlar bireysel olarak tartılmış ve canlı ağırlıkları tespit edilmiştir. Deneme sonunda etlik piliçler canlı ağırlıklarına göre Küçük ( $K=2200\pm 5g$ ), Orta ( $O=2400\pm 5g$ ) ve Büyük ( $B=2600\pm 5g$ ) olarak üç gruba ayrılmış ve her gruptan 20 şer hayvanın ağırlıkları, ayaklarına yapıştırılan bantlara yazılmış ve hayvanlar kesilmiştir. Kesilen hayvanların karın bölgeleri neşter aracılığıyla kesilerek hayvanların içi açılmıştır. Sindirim sisteminin jejunum ve ileum arasındaki Meckel's diverticulum bölgesinden histolojik analizler için 1 cm boyunda doku örnekleri alınmış ve dokular %10'luk formaldehite konularak 1 gün süreyle bekletilmişlerdir.

Deneme sonunda kesilen hayvanların bağırsak kısımları ayrılmış ve ileumdan alınan doku örnekleri yıkandıktan sonra %10'luk tamponlu formalin ile tespit edilmiş daha sonra alkol ile dehidre edilmiştir. Dehidrasyon aşamasından sonra dokular çelik kalıplar aracılığıyla parafin bloklara yerleştirilmiştir. Burada hazırlanan parafin bloklar laboratuvarında bulunan Leica marka mikrotom yardımı ile 5 mikron kalınlığında kesilerek lamlara yapıştırılmıştır. Bu aşamalardan sonra lama yapışan dokunun deparafinizasyonu ksilenle sağlanarak, lam üzerindeki doku dereceli alkolden geçirilmiş ve rehidrasyonu sağlanmıştır. Rehidrasyon aşamasından sonra PAS boyama tekniği ile boyanmıştır. Bu işlemlerin ardından dijital kameralı mikroskop (ZEISS Primo Star, Almanya) ile fotoğrafları çekilmiştir (Resim 1, 2, 3, 4). Bir görüntü işleme ve analiz programında (ZEN 2012 SP2) ise kript derinliği, *Lamina muscularis mucosae* kalınlığı, villus yüksekliği ve genişliği ölçümleri yapılmış ve  $0.1 \text{ m}^2$  alana düşen goblet hücre sayısı belirlenmiştir.

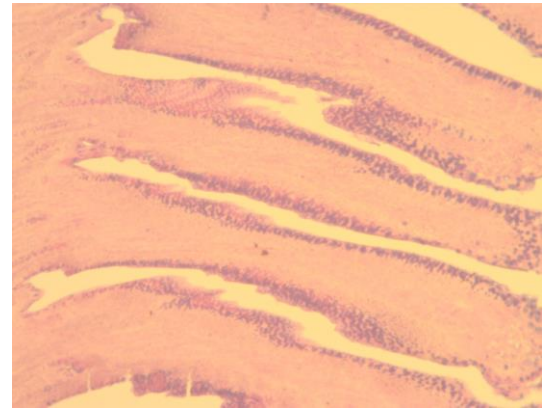
Araştırmada elde edilen veriler tesadüf parselleri deneme desenine göre tek yönlü varyans analiziyle (ANOVA) ile analiz edilmiş ve ortalamalar arasındaki farklılıklar Duncan çoklu karşılaştırma testi ile belirlenmiştir. İstatistiksel analizler SPSS 15.0 for Windows Evaluation versiyon istatistik paket programında yapılmıştır.

## BULGULAR ve TARTIŞMA

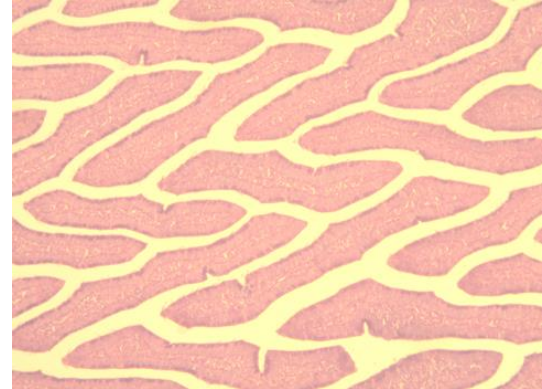
Dönem sonu canlı ağırlık farkının etlik piliçlerin ileum villi boyu, villi kalınlığı ve lamina muscularis mucosa üzerindeki etkileri Çizelge 2' de goblet hücre sayısı, enine villi boyu ve kript derinliği Çizelge 3'te verilmiştir. Çalışma sonucunda villi boyu, villi kalınlığı, goblet hücre sayısı, enine villi boyu ve kript derinliği bakımından gruplar arasında görülen farklılıklar önemsiz bulunmuştur ( $P>0.05$ ). Ancak lamina muscularis mukozaya kalınlığı orta derecede canlı ağırlığa sahip olan grupta diğer gruplara göre önemli derecede yüksek bulunmuştur ( $P<0.05$ ).



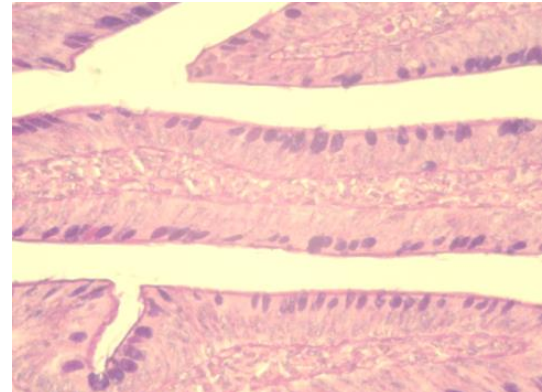
Resim 1. 4X büyütmede ileum görüntüsü



Resim 2. 10X büyütmede ileum görüntüsü



Resim 3. 10X büyütmede yatay ileum görüntüsü



Resim 4. 40X büyütmede yatay ileum ve goblet hücrelerinin görüntüsü

**Çizelge 1.** Çalışmada kullanılan karma yemlerin besin madde kompozisyonu (%).

Yem Hammaddeleri	0-21	21-42
Mısır	48.00	57.00
Soya Küspesi (44)	36.00	27.00
Et Kemik Unu (45)	7.00	7.00
Bitkisel Yağ	5.00	5.00
DCP	2.00	2.00
Tuz	0.70	0.70
L-Lisin	0.50	0.50
DL-Metiyonin	0.30	0.30
Premix*	0.50	0.50
Analiz Sonuçları		
ME [kcal/kg]	3060.40	3155.80
HP	23.26	20.10
Ham selüloz	4.09	3.72
Ham yağ	7.36	7.63
Kalsiyum	1.31	1.28
Yararlanılabilir P	0.91	0.90

\* Vitamin A, 12.000.000 IU; vitamin D<sub>3</sub>, 2.400.000 IU; vitamin E, 30.000 mg; vitamin K<sub>3</sub>, 4.000 mg; vitamin B<sub>1</sub>, 3.000 mg; vitamin B<sub>2</sub>, 7.000 mg; vitamin B<sub>6</sub>, 5.000 mg; vitamin B<sub>12</sub>, 15 mg; vitamin C, 50.000 mg; niyasin, 25.000 mg; Cal. D- Pantothenate, 10.000; D-Biotin, 45 mg; folik asit, 1.000 mg; kolin, 125000 mg; Canthaxanthin, 1.500 mg; Apo Carotenoic Asit Ester, 500 mg; Mangan, 80.000 mg; demir, 60.000 mg; Çinko, 60.000 mg; Bakır, 5.000 mg, İyot, 1.000 mg; Kobalt, 200 mg; Selenyum, 150 mg.

**Çizelge 2.** Etlik Piliçlerin İleum Villi Boyu, Villi Kalınlığı ve Lamina Muscularis Mucosa Üzerine Farklı Kesim Canlı Ağırlığının Etkisi

Gruplar	Villi Boyu (µ)	Villi Kalınlığı (µ)	Lamina Muscularis Mukoza (µ)
Küçük	924.99	143.29	147.33b
Orta	950.25	145.18	167.43a
Büyük	953.97	141.23	143.48b
OSH	6.97	1.94	1.68

a-b: Aynı sütunda farklı harflerle gösterilen grup ortalaması arasındaki farklılık istatistik olarak önemlidir (P<0.05). OSH: ortalamasının standart hatası.

**Çizelge 3.** Etlik Piliçlerin İleum Goblet Hücre Sayısı, Enine Villi Boyu ve Kript Derinliği Üzerine Farklı Kesim Canlı Ağırlığının Etkisi

Gruplar	Goblet Hücre Sayısı	Enine Villi Boyu (µ)	Kript Derinliği (µ)
Küçük	394.32	562.36	76.20
Orta	406.50	531.65	74.19
Büyük	394.82	589.50	76.26
OSH	8.67	11.37	1.24

OSH: ortalamasının standart hatası.

Çalışma sonunda villi boylarında farklılık olmamasına rağmen canlı ağırlığa göre artış eğiliminde olduğu görülmüştür. Awad ve ark., (4) etlik piliç yemlerine simbiyotik ilavesinin canlı ağırlık artışıyla doğru orantılı olarak villi uzunluğunun arttığını bildirmektedir. Benzer şekilde Adil ve ark. (1) etlik piliç rasyonlarına ilave edilen çeşitli organik asitlerin etlik piliçlerin performanslarını arttırdığını ve ileumdaki villi uzunluğunda ise kontrol grubuna göre artış meydana gelmesine rağmen gruplar arasındaki farkın istatistik olarak önemli bulunmadığı bildirmiştir. Paul ve ark., (15), Awad ve ark. (3), Miles ve ark. (11)'nin çalışmaları da bu çalışmanın sonuçların destekler niteliktedir. Fakat, Babaoğlu (6), Gül ve ark. (8),

Awad ve ark. (5)'nin çalışmalarında ise canlı ağırlık farkı istatistik olarak önemsiz bulunurken, rasyona ilave edilen katkı maddelerinin histomorfolojik parametreleri iyileştirdiğini bildirmişlerdir. Buna karşın Yıldız (20) ve Sun ve ark. (18)'nin yaptığı çalışmalarda ise hem canlı ağırlık hem de histomorfolojik parametrelerde gruplar arasında farklılık meydana gelmediği bildirilmiştir.

Etlik piliçlerin 42 günlük yetiştirme dönemi sonu farklı canlı ağırlıktaki hayvanların ileumlarına villi boyu, kalınlığı, goblet hücre sayısı ve enine villi boyu sayısında farklılık görülmemesi hayvanların aynı bazal yemle beslenmeleri ve rasyonda hayvanların sindirim sisteminin gelişimini sağlayacak veya bağırsak sağlığını ve sindirim kolaylaştıracak yem katkı maddesinin olmamasından kaynaklı olabilir. Zira Şamlı ve ark., (19) etlik piliç rasyonlarına *Enterococcus faecium* ilavesinin etlik piliçlerin 21 günlük canlı ağırlık artışını, yemden yararlanma oranını, ileumda villi yüksekliğini ve laktik asit bakteri kolonizasyonunu kontrol grubuna göre istatistik olarak iyileştirdiğini belirlemişlerdir. Yapılan çalışmanın sonucunda rasyona bağırsak sağlığını iyileştirici ve bağırsağın daha iyi gelişimini sağlayan probiyotik ilavesinin sindirim sistemini geliştirerek daha iyi sindirim sağladığı ve performans artışının gelişen histomorfolojik özelliklerle orantılı olduğunu bildirmişlerdir.

Mevcut çalışmanın sonuçları aynı çevresel faktörler altında ve aynı yemle beslenen hayvanların canlı ağırlıklarında meydana gelen farklılığın, histomorfolojik parametreler üzerine önemli bir etkisinin olmadığını göstermiştir. Bu çalışmada histolojik parametrelerin etkilenmemesinin nedeninin yeme katkı maddesi ilavesi yapılmaması olduğunu düşünülmektedir. Sonuç olarak yemle aynı çevresel şartlarda yetiştirilen hayvanlarda oluşan canlı ağırlık farkının hayvanlar arasında oluşan rekabetten kaynaklandığı ve fazla yem tüketen hayvanların daha fazla canlı ağırlık kazandığı sonucuna varılmıştır.

## KAYNAKLAR

1. Adil, S., Banday, T., Bhat, G.A., Mir, M.S. and Rehman, M. 2010. Effect of Dietary Supplementation of Organic Acids on Performance, Intestinal Histomorphology, and Serum Biochemistry of Broiler Chicken. *Veterinary Medicine International*.
2. Antongiovanni, M., Buccioni, A., Petacchi, F., Leeson, S., Minieri, S., Martini, A. and Cecchi, R. 2007. Butyric Acid Glycerides in the Diet of Broiler Chickens: Effects on Gut Histology and Carcass Composition. *Italian Journal of Animal Science*. 6(1), 19-25.
3. Awad, W.A., Ghareeb, K., Abdel-Raheem, S. and Böhm, J. 2009. Effects of Dietary Inclusion of Probiotic And Synbiotic On Growth Performance, Organ Weights, and Intestinal Histomorphology Of Broiler Chickens. *Poultry Science*. 88(1), 49-56.
4. Awad, W., Ghareeb, K., Böhm, J. 2008. Intestinal Structure and Function of Broiler Chickens on Diets Supplemented with A Synbiotic Containing *Enterococcus Faecium* and Oligosaccharides, *International Journal of Molecular Sciences*. 9(11), 2205-2216.

5. **Awad, W.A., Böhm, J., Razzazi-Fazeli, E., Zentek, J.** 2006. Effects of Feeding Deoxynivalenol Contaminated Wheat on Growth Performance, Organ Weights and Histological Parameters of The Intestine of Broiler Chickens. *Journal of Animal Physiology and Animal Nutrition.* 90(1-2), 32-37.
6. **Babaoğlan, M.** 2008. Etlik Piliçlerin Beslenmesinde Büyüme Uyarıcı Olarak Kullanımı Önerilen Farklı Timol ve Karvakrol Kaynaklarının Biyoetkinliklerinin Karşılaştırılması, Çukurova Üniversitesi Fen Bilimleri Enstitüsü, Zootekni Anabilim Dalı, Yüksek Lisans Tezi 83, Adana
7. **Baurhoo, B., Ferket, P.R. and Zhao, X.** 2009. Effects of Diets Containing Different Concentrations of Mannan-oligosaccharide or Antibiotics on Growth Performance, Intestinal Development, Cecal and Litter Microbial Populations, and Carcass Parameters of Broilers. *Poultry Science.* 88(11), 2262-2272.
8. **Gül, M., Yörük, M.A., Sağlam, Y. S., Aksu, T.** 2013. Yumurta Tavuğu Rasyonlarına *Maya (Saccharomyces cerevisiae)* ve *Enterococcus faecium* Katkılarının Performans, Yumurta Kalite Kriterleri ve Barsak Mikroflorası Üzerine Etkileri, Atatürk Üniversitesi Veteriner Bilimleri Dergisi, 8(2), 137-144.
9. **Gülşen, N., Coşkun, B., Umucalılar, H. D., Inal, F., Boydak, M.** 2002. Effect of Lactose and Dried Whey Supplementation on Growth Performance and Histology Of The Immune System in Broilers. *Archives of Animal Nutrition.* 56(2), 131-139.
10. **Markovic, R., Šefer, D., Krstić, M. & Petrujkić, B.** 2009. Effect of Different Growth Promoters on Broiler Performance and Gut Morphology. *Archivos de Medicina Veterinaria.* 41, 163-169.
11. **Miles, R.D., Butcher, G.D., Henry, P.R., Littell, R. C.** 2006. Effect of Antibiotic Growth Promoters on Broiler Performance, Intestinal Growth Parameters, and Quantitative Morphology. *Poultry Science.* 85(3), 476-485.
12. **Önderci, M., Sahin, N., Sahin, K., Cikim, G., Aydın, A., Ozercan, I. and Aydın, S.** 2006. Efficacy of Supplementation of Alpha Amylase-Producing Bacterial Culture on The Performance, Nutrient Use, and Gut Morphology Of Broiler Chickens Fed A Corn-Based Diet. *Poultry science.* 85(3), 505-510.
13. **Owens, B., Tucker, L.C.M.A., Collins, M.A. and McCracken, K.J.** 2008. Effects of Different Feed Additives Alone or In Combination on Broiler Performance, Gut Microflora and Ileal Histology. *British poultry science.* 49(2), 202-212.
14. **Parsaie, S., Shariatmadari, F., Zamiri, M.J. and Khajeh, K.** 2007. Influence of Wheat-Based Diets Supplemented with Xylanase, Bile Acid And Antibiotics on Performance, Digestive Tract Measurements and Gut Morphology of Broilers Compared With A Maize-Based Diet. *British poultry science.* 48(5), 594-600.
15. **Paul, S. K., Halder, G., Mondal, M. K., Samanta, G.** 2007. Effect of Organic Acid Salt on The Performance and Gut Health of Broiler Chicken. *The Journal of Poultry Science.* 44(4), 389-395.
16. **Sohail, M.U., Hume, M.E., Byrd, J.A., Nisbet, D.J., Ijaz, A., Sohail, A., Rehman, H.** 2012. Effect of Supplementation of Prebiotic Mannan-Oligosaccharides and Probiotic Mixture on Growth Performance of Broilers Subjected to Chronic Heat Stress. *Poultry Science.* 91(9), 2235-2240.
17. **Sultan, A., Bilal, M., Khan, S., Hassan, Z. U.** 2015. Effect of Chlorine Dioxide (Dutrition®) on Growth Performance, Gut Histomorphology and Pathogenic Microbial Count of Meat Type Birds. *Pakistan Veterinary Journal.* 35(2), 183-187.
18. **Sun, X., McElroy, A., Webb, K.E., Sefton, A.E., Novak, C.** 2005. Broiler Performance and Intestinal Alterations When Fed Drug-Free Diets, *Poultry science.* 84(8), 1294-1302.
19. **Şamlı, H. E., Şenköylü, N., Koc, F., Kanter, M., Agma, A.** 2007. Effects of *Enterococcus faecium* and Dried Whey on Broiler Performance, Gut Histomorphology and Intestinal Microbiota. *Archives of animal nutrition.* 61(1), 42-49.
20. **Yıldız, C.H.** 2007. Carvacrol, Tymol ve Rosmarinic Asit İçeren Bitki Ekstraktlarının Etlik Piliçlerde Performans, Sindirim Kanalı Histomorfolojisi ve Kan Parametreleri Üzerine Etkileri, Trakya Üniversitesi Fen Bilimleri Enstitüsü, Zootekni Anabilim Dalı, Yüksek Lisans Tezi, Tekirdağ.